ЛЕЧЕНИЕ ПАРОДОНТИТОВ

Эмаль-герметизирующий ликвид® и Купрал®

Унив. проф. д-р д-р A. Knappwost

Humanchemie GmbH

Лечение гингивитов

1. Обработка поверхности зубов Эмаль-герметизирующим ликвидом

2. Обработка десен Купралом

А) Аппликации 20% водного р-ра 1-3 раза с интервалом 1-2 недели.
Б) Внесение пасты в десневую борозду.
В) Полоскание 5-10% раствором 1-3 раза в день в течение 3-5 дней.

При лечении язвенных гингивитов ткань вокруг язвочек обработать кисточкой, смоченной в 20% растворе.

Лечение пародонтальной патологии

- Удаление назубных отложений
- **Обработка зубов Эмаль-герметизирующим ликвидом**
- **Внесение Купрала в пародонтальные карманы**
- При необходимости шинирование
- **При наличии апикальных процессов -Купрал-депофорез (лучше с применением гальванических штифтов)**
- **При быстро прогрессирующем пародонтите назначение эндогенного фтора (~15 мг/день)**

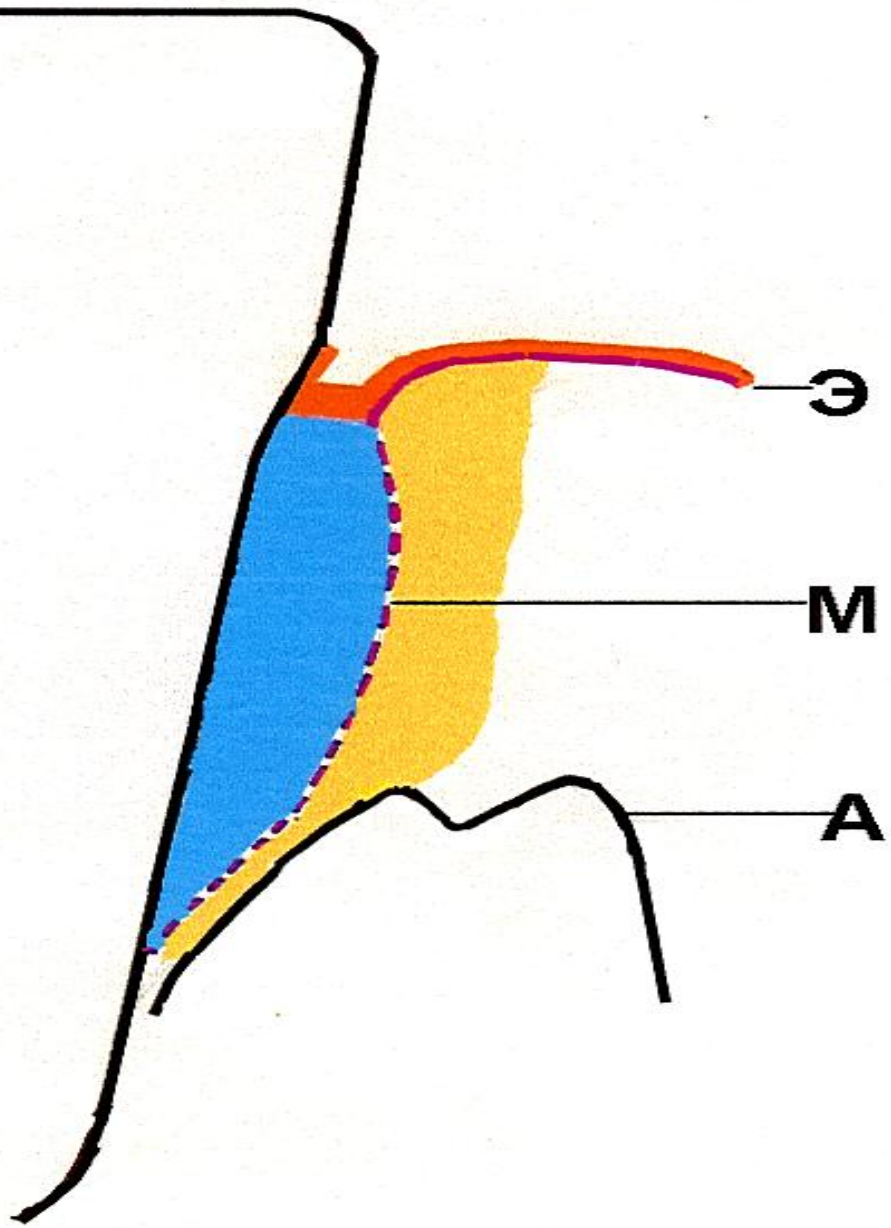
Э
М
А

Разрушение эпителия и образование арагонито-кальцитной мембраны при взаимодействии Купрала с живой тканью

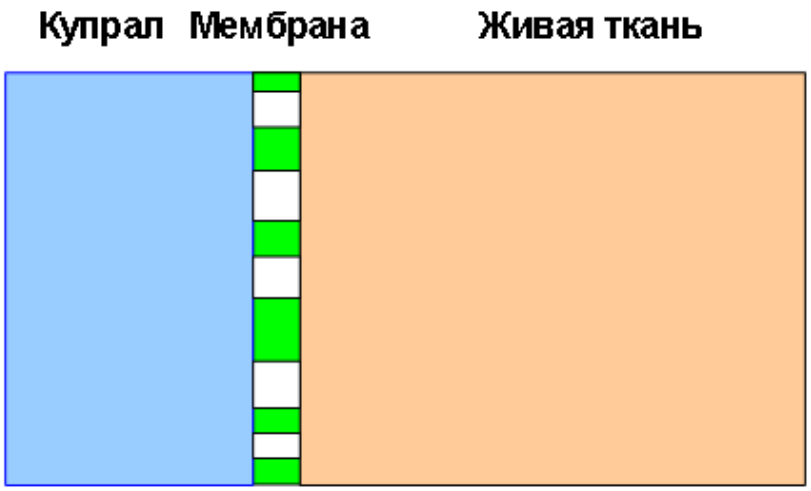

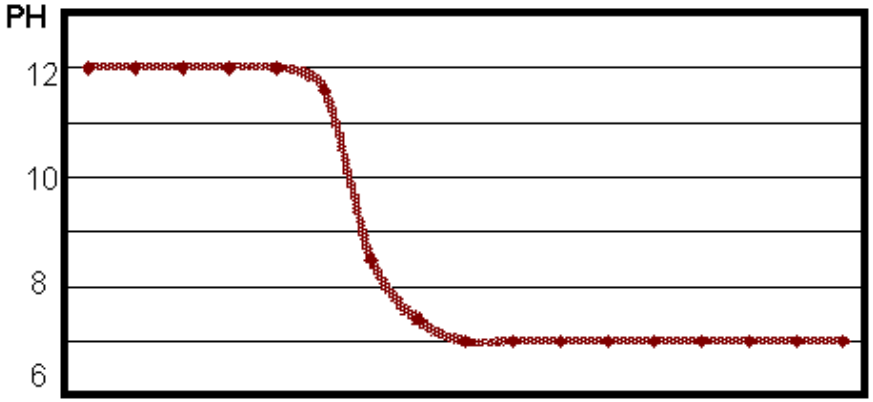

Действие купрала при лечении пародонтитов

- Стерилизация зубо-десневых карманов без возникновения резистентности
- Обезвреживание бактериальных токсинов (например, меркаптанов)
- Ощелачивание области воспаления
- Лизис эпителия (уничтожение внутриэпителиальных бактерий, например Porfiromonas ging.)
- Образование кальцитной мембраны
- Стимулирование регенеративных процессов

Стимулирование Купралом регенеративных процессов

- **Особенно много Cu II обнаруживается в области раневых дефектов. Они, в частности, входят в состав пептидного комплекса**

глицил L-гистидил L-лизин-CuII,

образующегося в результате протеолиза ассоциированных с воспалением белков (коллаген, фибрин, компонент комплемента C1q, интерлейкин4). ГГЛ имеет огромный аффинитет к ионам меди.

- **ГГЛ-CuII оказывает хемотаксическое действие в отношении клеток, стимулирующих процессы регенерации (макрофаги, тучные клетки).**

Стимулирование Купралом регенеративных процессов

- **ГГЛ-CuII усиливает активность фибробластов повышая продукцию мРНК для синтеза коллагена, протеогликанов, гликозаминогликанов, которые необходимы для регенерации тканей пародонтальной области**
- **CuII обеспечивает «самосборку» костной ткани- специфическое присоединение микрокристаллов гидроксиапатита к молекуле коллагена**

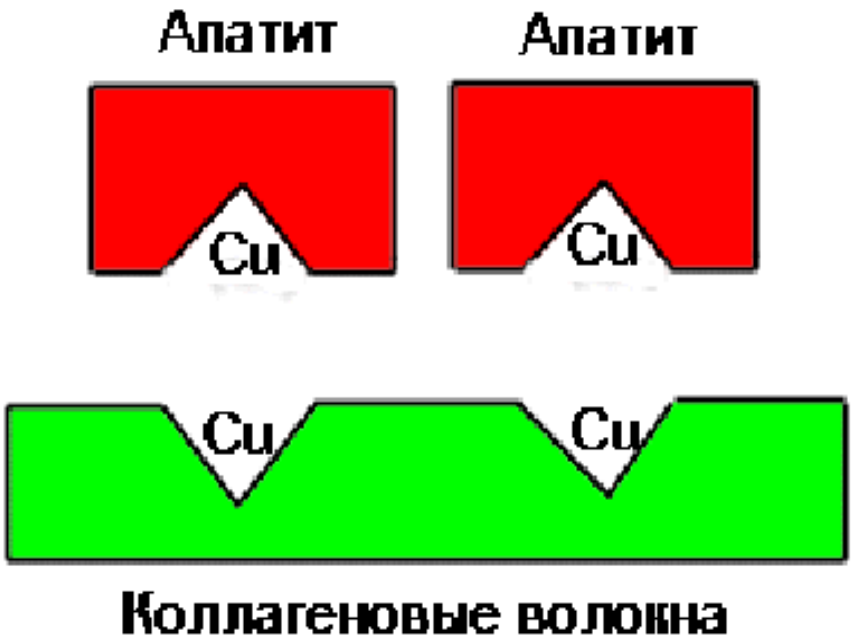
Апатит
Апатит
Cu
Cu
Cu
Cu
Коллагеновые волокна

Способы применения купрала® при лечении пародонтитов

- Промыть карманы раствором купрала
- Внести купрал шпателем или кисточкой
- В течение 15 мин. тампонировать карманы ватным шариком, пропитанным купралом
- Внести в карманы нить, пропитанную купралом

Ко-во микроорганизмов,%
Энтерококки
10^{2}
10^{1}
10^{0}
10^{-1}
10^{-2}
Гидроокись кальция
Гидроокись меди-кальция
0 5 10 15 20 25 30 35 40 45 50
Время,(мин)

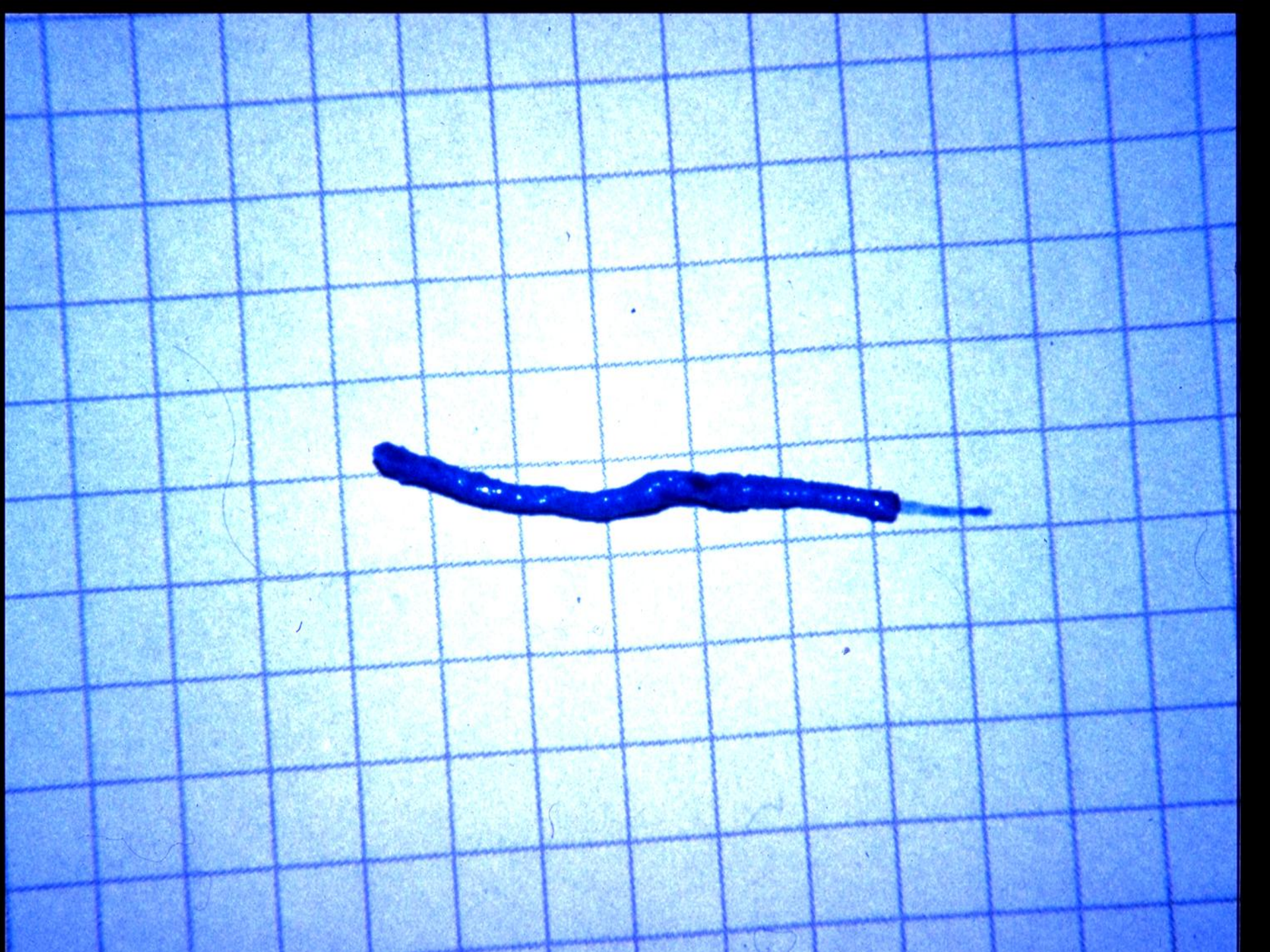

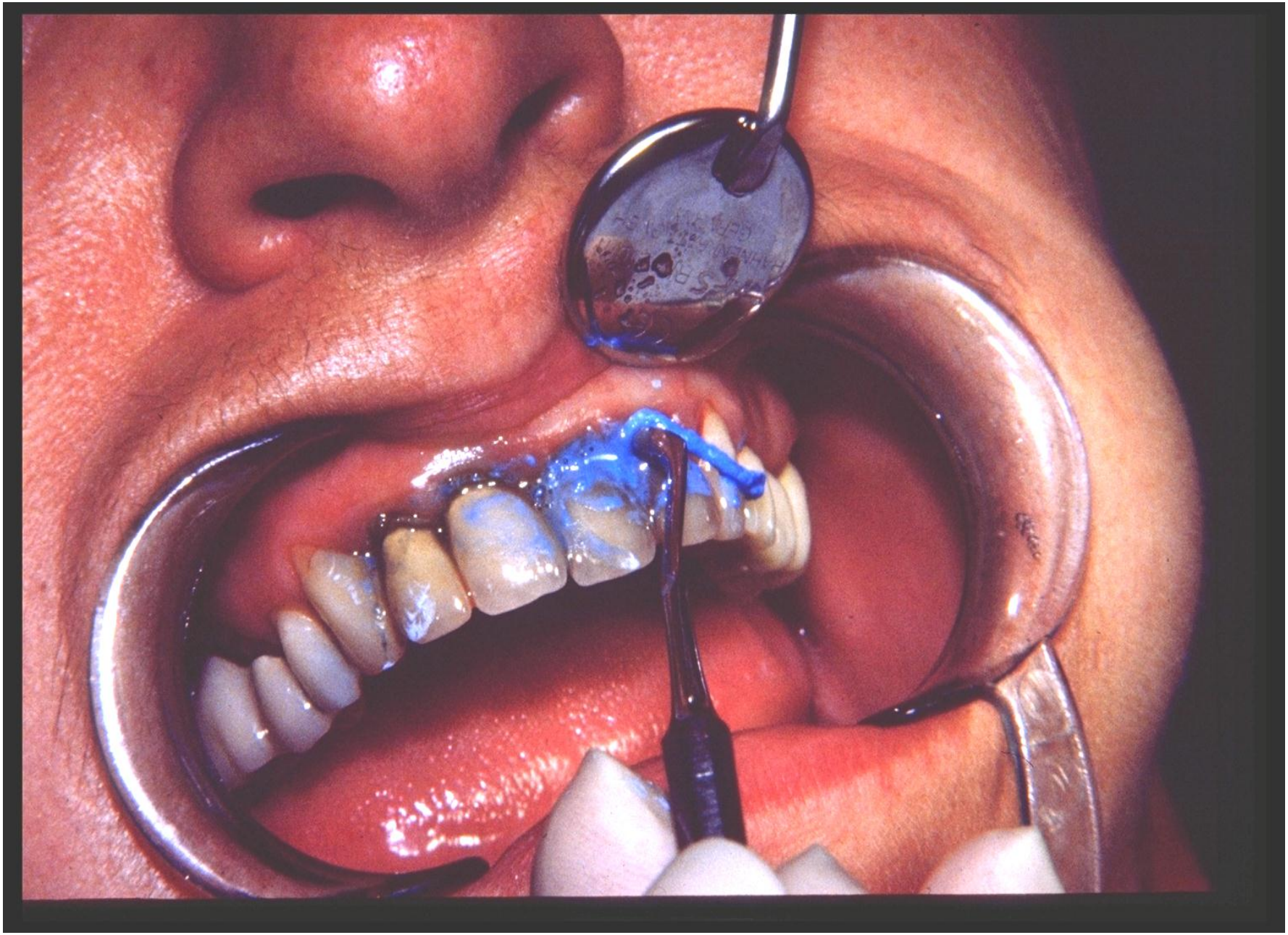

46 лет, сах. диабет. Хирург. обр. карманов не провод. Зубы 2-хкратно обраб. ЭГЛ с инт. 1 неделя. Купрал вносили 4 раза с интерв. 1-3 недели. Зуб был шинирован. Снимки до и через 0,5 года после лечения.

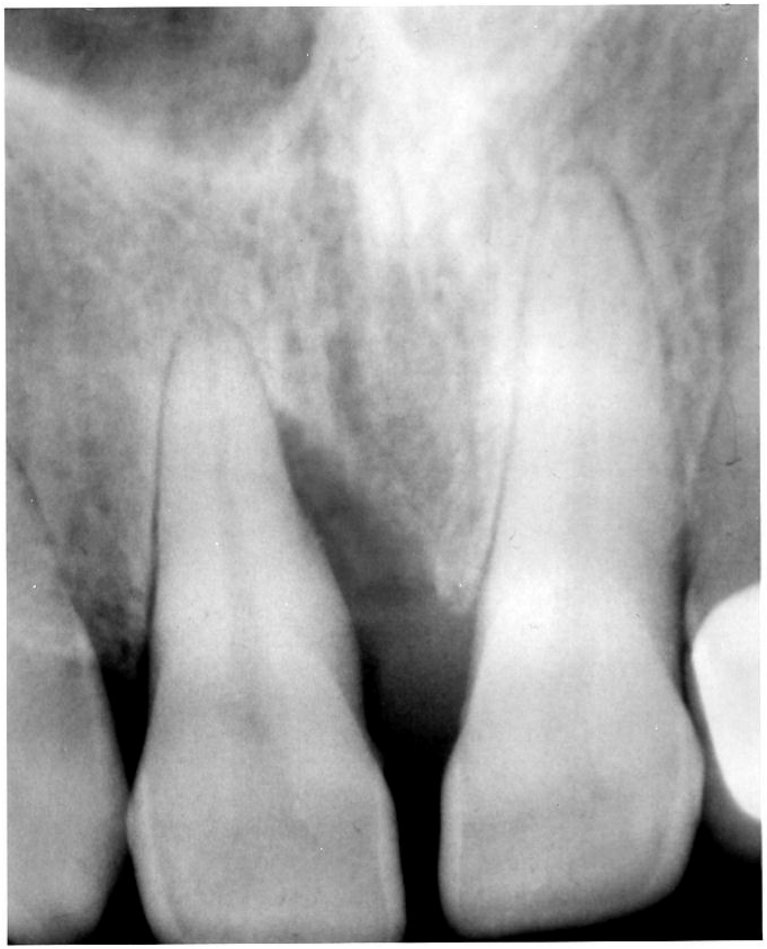

П-ка 50 лет. Зубы обраб. ЭГЛ. Купрал вносили 3 раза с интерв. 1-3 недели. Шинирование. Снимки до и через 0,5 года после лечения.

Зубы витальны. Лечение с помощью Купрала и ЭГЛ.

Зубы витальны.
Лечение с помощью Купрала и ЭГЛ.
Снимки до и через 1 год после лечения.

РЕКОМЕНДУЕМЫЕ ДОЗЫ ЭНДОГЕННОГО ФТОРА для профилактики и лечения остеопороза, в т. ч. при пародонтитах (мг/день)

Старше 20 лет	5
Старше 45 лет	15
Терапевтическая доза (2-3 месяца)	15

Л. С. Назаревич, Т. В. Егорова, В. С. Никушова,
Н. А. Мазуренко, Л. В. Торгашина (Кемерово) (2003)

Результаты лечения ХП с применением Купрала®

Всего пролечено	Средней тяжести	Тяжелой степени	Апик. + парод. (Депофорез)
человек зубов	85 232	65 262	11 20
В ближайшем периоде : уменьш. или исчезнов. гипер., отека, уплотнение десны	100%	100%	100%
Через 3 мес.: остеогенез	100%	100%	100%
Через 12 мес.: восстановление костной альвеолы	Полное 100%	Частичное 92%	Полное 90%

Л. С. Назаревич, Т.В. Егорова, В.С. Никушова,
Н. А. Мазуренко, Л. В. Торгашина (Кемерово). (2003).

Консервативный метод лечения пародонтальных карманов можно рекомендовать как альтернативный пародонтальным хирургическим операциям (кюретаж, открытый кюретаж, лоскутные операции), а в некоторых случаях (тяжелые соматические заболевания, аллергические реакции) – как единственно возможный метод устранения пародонтальных карманов.

При сочетанных апикальных и пародонтальных очагах хронического воспаления метод химического кюретажа следует совмещать с депофорезом корневых каналов.

Эндо-пародонтальная патология

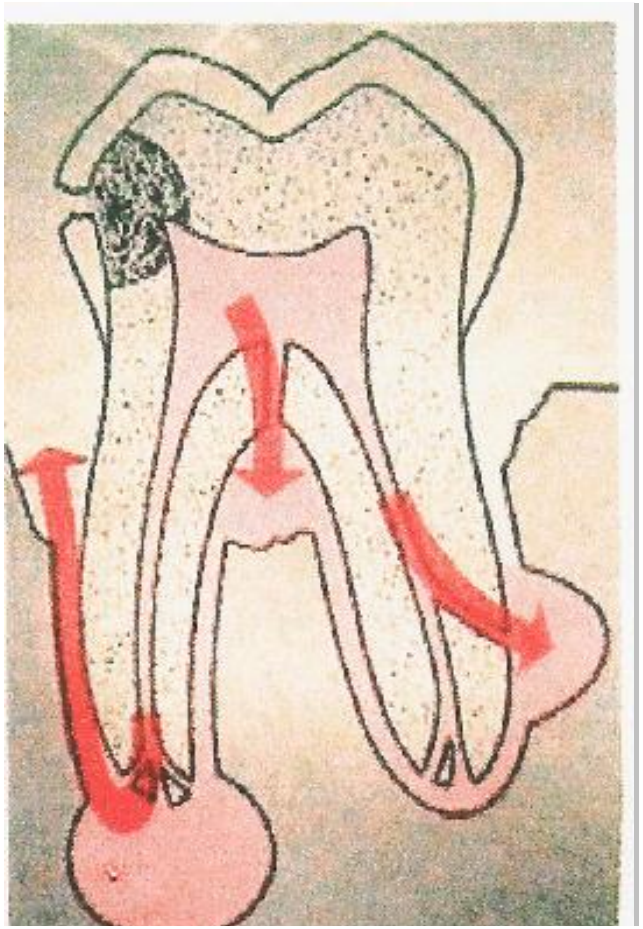

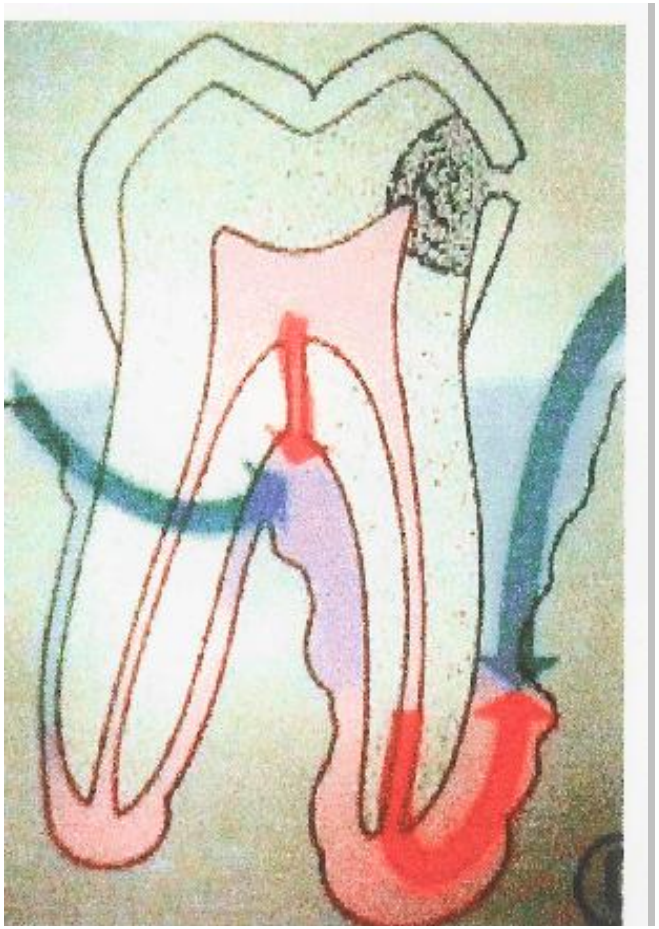

Лечение эндо-пародонтальной патологии

- Удаление назубных отложений
- **Обработка зубов Эмаль-герметизирующим ликвидом**
- **Внесение Купрала в пародонтальные карманы**
- При необходимости шинирование
- **Купрал-депофорез (лучше с применением гальванических штифтов)**
- **При быстро прогрессирующем тяжелом пародонтите назначение эндогенного фтора (~15 мг/день)**

Исходная ситуация – через год после трад. лечения.
Проведен депофорез путем введения 3 Гальванических штифтов.

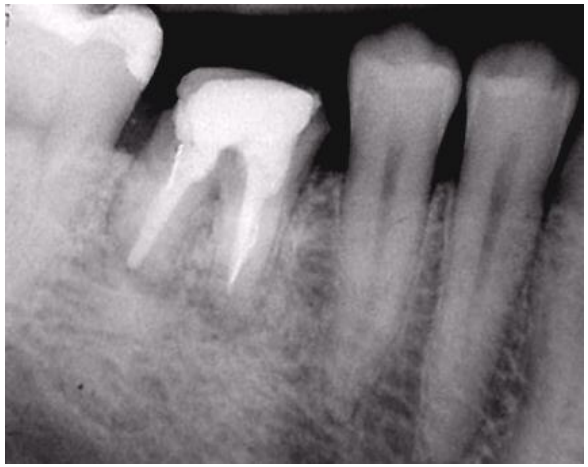

Подвижность III степени.
Проведен депофорез.
В п/карман внесен Купрал. Полная регенерация через 6 месяцев.

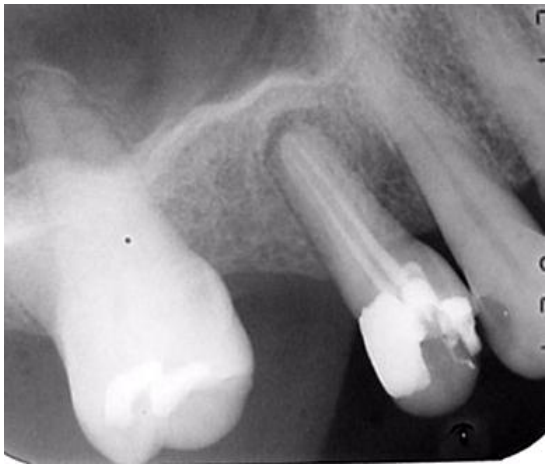

Комбинированный эндо-пародонтальный дефект. Подвижность III степени. Лечение с применением депофореза. Полная регенерация.

Подвижность зуба III степени. Лечение с применением ЭГЛ, Купрала и Гальванического штифта.
Через 0,5 года после лечения зуб стабилен.

Хирургическое лечение хронического пародонтита

Чибисова М. А., Недосеко В. Б., Малыхина О.А. (2003)

- **Противовоспалительная терапия**
- **Удаление грануляций**
- **Удаление поддесневых зубных отложений с отслаиванием лоскута**
- **Имплантация Гидроксил-апатитовой керамики и Купрала (соотношение 3:1)**
- **Депульпирование зубов**
- **Рациональное протезирование**

Хирургическое лечение ХГП с применением Гидроксилапатитовой керамики и Купрала® (3:1)

Чибисова М. А., Недосеко В. Б., Малыхина О.А. (2003)

Общее к-во пациентов	**72**
Положительный эффект через 1-1,5 года: • регенерация костной ткани • уменьшение глубины пародонтальных карманов и подвижности зубов • уменьшение остеопороза челюстей • повыш. уровня краевых отделов альвеол. отростка в т. ч. у лиц с отяг. аллергол. анамнезом	**100%**
Наличие осложнений	**0%**

ХИРУРГИЧЕСКОЕ ЛЕЧЕНИЕ ТХП С ПРИМЕНЕНИЕМ КУПРАЛА® И ГИДРОКСИЛАПАТИТОВОЙ КЕРАМИКИ

(В.Г. Бокая, О.А. Малыхина, 2001)

	С использов. Купрала	Без Купрала
Отек в первые сутки	отсутствовал	имелся
Гиперемия марг. края десны	1-2 суток	до 6 суток
Обработка антисептиками	не требовалась	необходима
Сроки заживления раны, снятие швов	7 сутки	10-12 сутки
Стабилизация зубов	21-28 день	28-42 день

Области применения Купрала®

1. После снятия зубных отложений и профессиональной чистки зубов (профилактика воспалительных и инфекционных осложнений
2. После удаления зубов
3. В челюстно-лицевой хирургии

   (профилактика и лечение воспалительных и микробных осложнений, стимуляция репаративных процессов
4. В имплантологии

   для санации полости рта, лечения периимплантитов, стимуляции репаративных процессов в костной ткани, при проведении костной пластики и использовании оссеозаменителей

БЛАГОДАРИМ ЗА ВНИМАНИЕ